**Carta científica**
Rev Urug Cardiol 2026; 41:e702
doi: 10.29277/cardio.41.1.16

# Desinserción quirúrgica transitoria de la valva anterior mitral para resolución de un caso de miocardiopatía hipertrófica obstructiva medio-septal

Carolina Sosa Vota[1,2], Gabriela Fajardo[3], Gerardo Soca[1,2]

## Resumen

La miocardiopatía hipertrófica es la cardiopatía genéticamente heredada más frecuente, con una incidencia de hasta 1:200 en la población general. Se caracteriza por hipertrofia ventricular izquierda > 15 mm, no explicable por causas secundarias. Es una causa posible de muerte súbita a cualquier edad. Su presentación es clínicamente variable, así como la edad de expresión del fenotipo. Puede acompañarse de obstrucción subvalvular aórtica, condición que puede asociarse con síntomas de insuficiencia cardíaca o isquemia miocárdica. La resolución de síntomas de los sujetos que no responden al tratamiento médico puede ser mediante tratamiento percutáneo, pero el *gold standard* es la miectomía quirúrgica mediante acceso a través de la válvula aórtica (técnica de Morrow).
Se presenta el caso de una paciente en el que este acceso era insuficiente y se resuelve completamente por acceso del septum interventricular a través de la desinserción transitoria de la valva anterior mitral, que luego se restituye a su anatomía y función normales.

**Palabras clave** MIOCARDIOPATÍA HIPERTRÓFICA
SEPTUM INTERVENTRICULAR
TÉCNICA DE MORROW
MIECTOMÍA SEPTAL
ABORDAJE TRANSMITRAL

## Temporary surgical disinsertion of the anterior mitral valve for resolution of mid-septal obstructive hypertrophic cardiomyopathy

## Abstract

Hypertrophic cardiomyopathy is the most common genetically inherited heart disease, with an incidence of up to 1:200 in the general population. It is characterized by left ventricular hypertrophy > 15 mm, not explained by secondary causes. It is a possible cause of sudden death at any age. Its presentation is clinically variable, as well as the age of expression of the phenotype. It may be accompanied by aortic subvalvular obstruction, a condition that may be associated with symptoms of heart failure or myocardial ischemia. The resolution of symptoms in subjects who do not respond to medical treatment can be through percutaneous treatment, but the gold standard is surgical myectomy through the aortic valve. We present the case of a patient in whom this access was insufficient and was completely resolved by access to the interventricular septum through the disinsertion of the anterior mitral valve, which is then restored to its normal anatomy and function.

**Key words:** HYPERTROPHIC CARDIOMYOPATHY
INTERVENTRICULAR SEPTUM
MORROW TECHNIQUE
SEPTAL MYECTOMY
TRANSMITRAL APPROACH

1. Centro Cardiovascular Universitario (CCVU). Hospital de Clínicas, Udelar. Montevideo, Uruguay.
2. Instituto Nacional de Cirugía Cardíaca (INCC). Montevideo, Uruguay.
3. Dirección Nacional de Sanidad Policial (DNSP). Hospital Policial. Montevideo, Uruguay.
Autor responsable: Dr. Gerardo Soca. Correo electrónico: ggsoca@gmail.com
Recibido: Nov 25, 2024; aceptado: May 27, 2025.

# Desinserção cirúrgica temporária do folheto mitral anterior para resolução da cardiomiopatia hipertrófica obstrutiva septal médio

## Resumo

A cardiomiopatia hipertrófica é a doença cardíaca geneticamente herdada mais comum, com incidência de até 1:200 na população geral. Caracteriza-se por hipertrofia ventricular esquerda > 15 mm, não explicável por causas secundárias. É uma possível causa de morte súbita em qualquer idade; sua apresentação é clinicamente variável, assim como a idade de expressão do fenótipo. Pode ser acompanhada por obstrução subvalvar aórtica, condição que pode estar associada a sintomas de insuficiência cardíaca ou isquemia miocárdica. A resolução dos sintomas em indivíduos que não respondem ao tratamento médico pode ser por meio de tratamento percutâneo, mas o padrão ouro é a miectomia cirúrgica por acesso pela valva aórtica. Apresentamos o caso de um paciente em que esse acesso foi insuficiente, e foi completamente resolvido com o acesso ao septo interventricular através da desinserção do folheto mitral anterior, que foi então restaurado à sua anatomia e função normais.

**Palavras-chave** CARDIOMIOPATIA HIPERTRÓFICA
SEPTO INTERVENTRICULAR
TÉCNICA MORROW
MIECTOMIA SEPTAL
ABORDAGEM TRANSMITRAL

## Introducción

La miocardiopatía hipertrófica (MH) es la enfermedad genética cardiovascular más frecuente, con una incidencia entre 1:200-1:500 en la población general[1]. Se define como el aumento del espesor o la masa de la pared del ventrículo izquierdo (VI) ≥ 15 mm en cualquier segmento miocárdico, con o sin hipertrofia del ventrículo derecho, que no puede ser explicada por aumentos de la carga[2]. La MH se hereda principalmente como un rasgo autosómico dominante (los descendientes tienen 50% de riesgo de heredar la enfermedad), causado por variantes en los genes de las proteínas del sarcómero[3].

La MH es la causa más común de muerte súbita cardíaca en jóvenes y adultos. Puede ser obstructiva (dinámica o estática) o no obstructiva. La obstrucción se define cuando existe un gradiente máximo en el tracto de salida del ventrículo izquierdo (TSVI) de ≥ 30 mmHg, en condición basal o con maniobras de provocación.

La sospecha clínica se da a partir de los síntomas más frecuentes, que son: a) disnea de esfuerzo (DE); b) fatiga; c) palpitaciones; d) síncope; e) ángor o dolor torácico atípico; y f) muerte súbita. Los síntomas se explican por la presencia de obstrucción dinámica del TSVI, disfunción diastólica, isquemia miocárdica o por arritmias. El examen físico se caracteriza por un soplo cardíaco con características dinámicas, por ejemplo, ante la maniobra de Valsalva o al ponerse de pie luego de cuclillas. También puede haber una historia familiar de MH conocida o de muerte súbita.

Las pruebas diagnósticas incluyen electrocardiograma (ECG), ecocardiograma Doppler transtorácico (ETT), resonancia magnética cardíaca (RMC) y estudio genético[4]. El abordaje terapéutico se centra en la prevención de la muerte súbita y el alivio de los síntomas de los sujetos sintomáticos. El tratamiento mediante reducción septal es necesario para el alivio sintomático de los pacientes que no responden al tratamiento médico o no lo toleran por efectos secundarios de los medicamentos. El *gold standard* es la cirugía de miectomía septal por abordaje abierto a través de la válvula aórtica (técnica de Morrow).

Se presenta el caso clínico de una paciente de 62 años con factores de riesgo cardiovascular e insuficiencia cardíaca izquierda progresiva causada por MH obstructiva a predominio septal que no responde al tratamiento con betabloqueantes. Durante la cirugía se utilizó inicialmente la técnica de Morrow, pero el control con ecocardiograma transesofágico (ETE) intraoperatorio evidenció obstrucción residual medio ventricular, por lo que se prosiguió con la técnica de abordaje transmitral con preservación de la válvula mitral nativa, que se describe más adelante.

## Caso clínico

Sexo femenino, 62 años, portadora de hipertensión arterial sistémica bien controlada, diabetes mellitus tipo 2 no insulinorrequiriente, ataque cerebrovascular hace 8 años sin secuelas actuales. Tratamiento con bisoprolol 5 mg, metformina, hidroclorotiazida, amlodipina y alopurinol. Antecedentes familiares de muerte súbita en abuelo paterno a los 70 años.

Presenta historia de DE clase funcional (CF) II de la NYHA, por lo que se le realiza ETT que informa: hipertrofia ventricular izquierda (HVI) severa, fracción de eyección del VI (FEVI) 60%, sin gradiente significativo en reposo. Aurícula izquierda (AI) dilatada. Se inicia tratamiento médico hasta el máximo tolerado. Sus síntomas progresan en los últimos meses, evolucionando a DE CF III de la NYHA, acompañada de disnea de decúbito

y disnea paroxística nocturna. Agrega múltiples episodios presincopales, siempre bajo tratamiento médico máximo.

Del examen físico en la consulta se destaca un soplo sistólico 4/6 audible en axila y mesocardio con máximo en área aórtica, que aumenta con maniobra de Valsalva. El ECG muestra ritmo sinusal, onda P con características de sobrecarga auricular izquierda, elementos de hipertrofia ventricular izquierda y alteración moderada de la repolarización ventricular en pared lateral (Figura 1).

Dada la peoría de su sintomatología, a pesar del tratamiento médico, se solicita nuevo ETT y Holter. El ETT informa: VI de cavidad pequeña (DDVI 35 mm), severamente hipertrófico a predominio septal mediobasal (26 mm), pared lateral 15 mm, inferior 14 mm y anterior 12 mm. Disfunción diastólica moderada. Válvula mitral engrosada, con movimiento sistólico anterior del velo mayor (SAM). Obstrucción dinámica subvalvular y medioventricular con gradiente basal de 74 mmHg y 116 mmHg con maniobra de Valsalva. Insuficiencia mitral de grado leve (Figura 2). El estudio Holter fue normal.

Se solicita RMC para completar la estratificación de riesgo de muerte súbita cardíaca (MSC), la que confirma la hipertrofia asimétrica del VI (relación septum/pared posterior 1,8). Músculos papilares policefálicos e hipertróficos. Músculo papilar anterolateral que se extiende hasta la comisura homónima de la válvula mitral. Se observa 0,55% de la masa del VI con fibrosis. En suma, miocardiopatía hipertrófica asimétrica obstructiva, FEVI conservada e insuficiencia mitral leve (Figura 3).

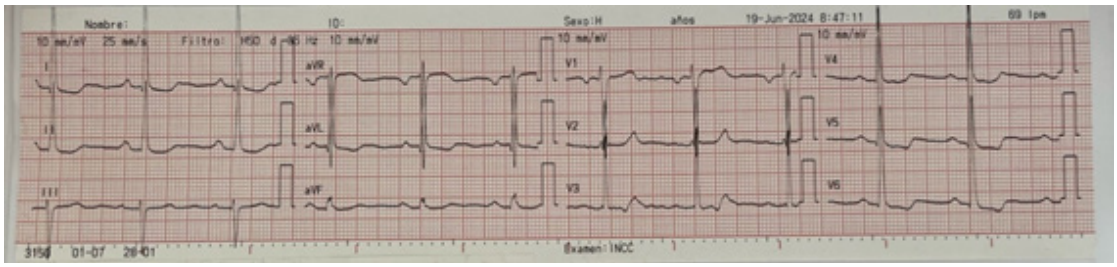


**Figura 1.** ECG.
Ritmo sinusal 65 cpm, onda P con características de sobrecarga auricular izquierda, hipertrofia ventricular izquierda, alteración en la repolarización ventricular en pared lateral.

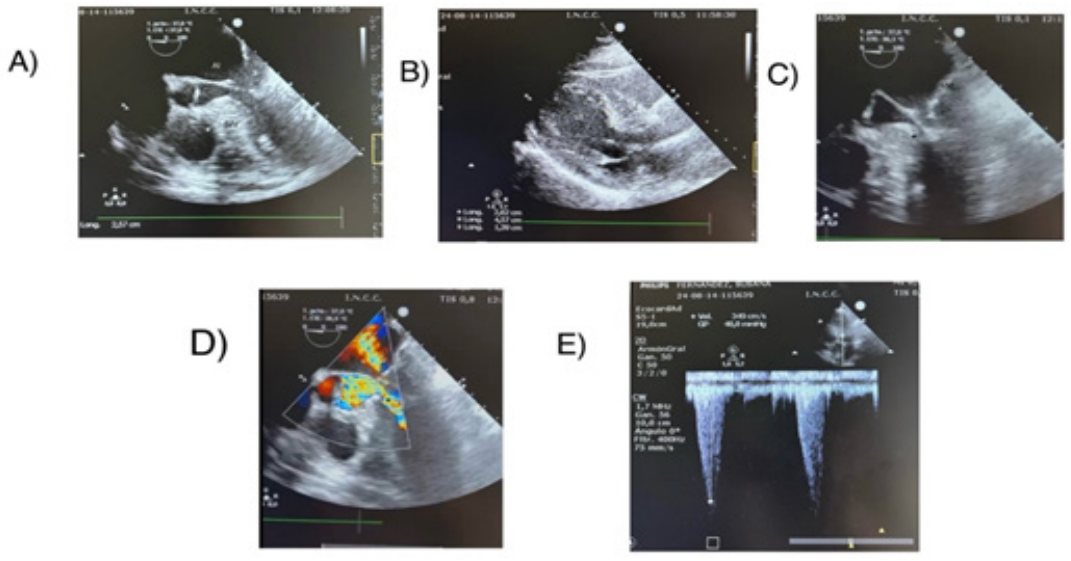


**Figura 2.** Ecocardiograma preoperatorio.
A) Septum interventricular hipertrófico y obstrucción del tracto de salida del ventrículo izquierdo (OTSVI). B) Ventrículo izquierdo de cavidad pequeña. C) Válvula mitral que genera movimiento anterior sistólico, lo cual causa OTSVI dinámica. D) Doppler que muestra la OTSVI e insuficiencia mitral de grado leve. E) Gradientes subvalvulares.
SIV: septum interventricular; VI: ventrículo izquierdo; AI: aurícula izquierda; VM: válvula mitral.

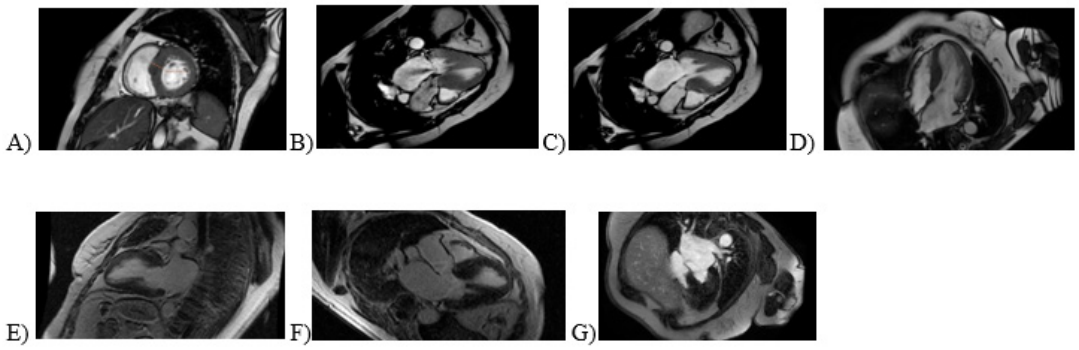


**Figura 3.** Resonancia magnética cardíaca.
A) Eje corto basal, donde se logra observar hipertrofia a predominio septal. B) 3 cámaras en sístole, se puede apreciar el jet de insuficiencia mitral leve y la obstrucción dinámica del tracto de salida del ventrículo izquierdo. C) 3 cámaras en diástole. D) 4 cámaras en diástole. E) 2 cámaras con gadolinio en donde no se observa realce. F) 3 cámaras con gadolinio, sin realce. G) 4 cámaras con gadolinio, sin realce.

Se realiza angiografía coronaria de coordinación que no muestra lesiones significativas.

Con los datos disponibles se estima un riesgo de 2,68% de MSC a 5 años, por lo que no se considera indicado el implante de cardiodesfibrilador (DAI) en prevención primaria. Sin embargo, al tratarse de una paciente portadora de miocardiopatía hipertrófica obstructiva sintomática pese al tratamiento médico, con gradiente ≥ 50 mmHg y FEVI conservada, se define que tiene indicación de cirugía de reducción septal de coordinación para alivio sintomático.

Se realiza miectomía septal mediante técnica de Morrow extendida, que consiste en entrada en circulación extracorpórea, clampeo de aorta y resección de espesor parcial del septum interventricular a través de la válvula aórtica, que se repliega en forma atraumática y temporal con separadores[5,6]. Se realiza la miectomía de la forma más extendida posible hacia el ápex del VI, resecando una porción significativa del septum. El resultado se controla con ETE intraoperatorio luego de 51 minutos de clampeo aórtico, el cual muestra una reducción parcial del gradiente, con un remanente anatómico de la hipertrofia septal situado en el sector medio ventricular. Se efectúa entonces nuevo clampeo aórtico, seguido de un abordaje poco convencional del septum interventricular a través de la AI y de la valva anterior mitral (Figura 4). Se completa la miectomía por abordaje transmitral a través de la desinserción del velo anterior de la válvula, que consiste en separar parcialmente la valva anterior del anillo. De esa forma puede visualizarse la porción baja del septum interventricular y extenderse la miectomía septal hacia el ápex ventricular. Posteriormente la valva anterior se reinserta al anillo mediante sutura continua de polipropileno 5-0 en lo que es el tiempo técnico más exigente de este abordaje, ya que la válvula era normofuncionante[7]. Este segundo clampeo aórtico insumió 46 minutos. El ETE intraoperatorio final mostró resolución casi total del gradiente subvalvular y un septum interventricular uniformemente por debajo de los 18 mm de espesor.

El tiempo de clampeo aórtico total fue de 97 minutos. El procedimiento culmina de forma habitual, sin incidentes, con extubación precoz y buena evolución posoperatoria, se le otorga el alta a domicilio al séptimo día de la cirugía. Al alta la paciente se encuentra asintomática y el ecocardiograma de control muestra una insuficiencia mitral trivial con resolución total del gradiente subvalvular aórtico.

## Discusión

Una proporción de los portadores de MH son sintomáticos y tienen obstrucción significativa del TSVI con gradiente > 30 mmHg. En ellos el tratamiento inicial es farmacológico, pero de no ser tolerado o efectivo, está indicada la terapia de reducción septal para el tratamiento de síntomas. De acuerdo con las recomendaciones actuales de las guías de la Sociedad Europea de Cardiología, la reducción septal está indicada ante la presencia de síntomas (DE CF II-III de la NYHA, angina o síncope), a pesar del tratamiento médico en concomitancia con un gradiente en el TSVI > 50 mmHg, ya sea en reposo o provocado (recomendación clase I, nivel de evidencia B). Esta recomendación se basa en estudios que han demostrado que los sujetos con gradientes elevados en el TSVI y que presentan síntomas tienen una mortalidad mayor que aquellos sin gradientes elevados[2].

En este sentido tenemos dos opciones: la abla-

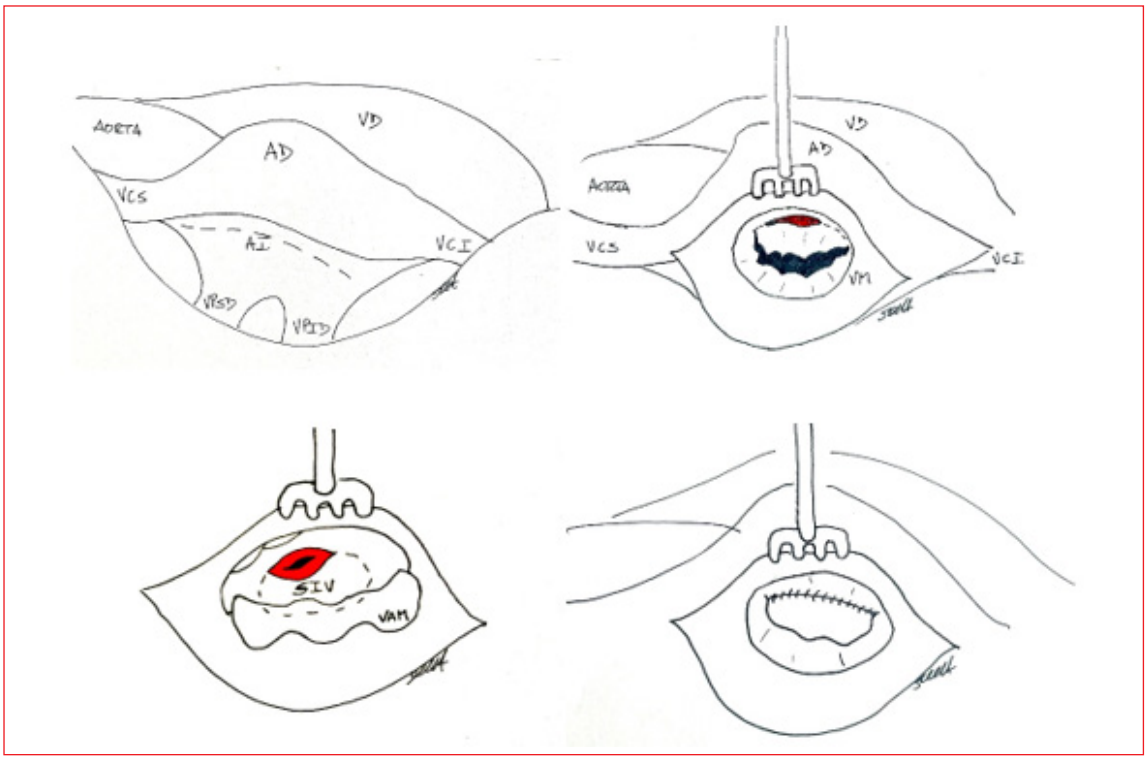


**Figura 4.** Esquema del abordaje del septum IV a través de la aurícula izquierda.
A) Esquema de la visión del cirujano de las cavidades cardíacas en circulación extracorpórea. La línea punteada representa el sitio de atriotomía izquierda. B) Exposición de la válvula mitral por retracción superior de la aurícula derecha. C) Desinserción de la valva anterior mitral; a través del defecto creado se accede a la zona medio ventricular del septum interventricular del cual se reseca una porción. D) Reinserción de la valva anterior mitral.

ción septal percutánea con alcohol y la miectomía quirúrgica. Las diferencias entre ambas estrategias son claras. La técnica percutánea es menos invasiva, pero determina una disminución menos predecible de los síntomas y la obstrucción, un retraso temporal de algunas semanas en la reducción septal, ya que está mediada por la generación de un infarto y la remodelación progresiva del septum residual, además de que determina una cicatriz que puede abarcar territorios no deseados, con potencial arritmogénico permanente.

La miectomía quirúrgica es más invasiva, ya que es necesaria la circulación extracorpórea y el paro cardíaco con administración de cardioplejía, pero tiene mayor poder resolutivo, con más maniobrabilidad técnica del operador, resultados inmediatos, gradientes residuales más bajos en todas las series y permite asociar otros procedimientos si están indicados. Por contrapartida, está sujeta a las complicaciones generales de una cirugía cardíaca y a algunas complicaciones particulares como la comunicación interventricular iatrogénica o la lesión de la válvula aórtica sana.

El tratamiento médico consiste en la utilización de betabloqueantes no vasodilatadores hasta la dosis máxima tolerada. Si existe contraindicación para los betabloqueantes pueden utilizarse calcioantagonistas no dihidropiridínicos, como verapamilo o diltiazem. Una alternativa de segunda o tercera elección es la disopiramida[2], un antiarrítmico de clase IA con efecto inotrópico negativo, pero no está disponible en nuestro país. Existe un nuevo grupo farmacológico, los inhibidores de la miosina/ATPasa cardíaca, cuyo primer representante es el mavacamten. Se trata de un inhibidor de la miosina/adenosina trifosfatasa (ATPasa) cardíaca que actúa reduciendo la formación de puentes cruzados de actina-miosina, de esta forma disminuye la contractilidad y mejora el estado energético del miocardio.

El 90% de los pacientes con MH presentan anormalidades en el ECG, aunque ninguna de ellas es diagnóstica de la enfermedad. Las alteraciones más comunes son: cambios en el voltaje compatibles con HVI, alteraciones en el segmento ST-T, auriculomegalia izquierda, ondas Q profundas y estrechas y disminución de las ondas R en derivaciones precordiales laterales[4].

El ecocardiograma Doppler es fundamental en una valoración inicial para determinar el volumen

de la cavidad del VI, la presencia de paredes engrosadas > 15 mm, la distribución de la hipertrofia (asimétrica o no) y el aumento de la velocidad en el TSVI, la cual alcanza su máximo al final de la sístole. La mayor ventaja del ecocardiograma es la capacidad de caracterizar la presencia del movimiento anterior sistólico de la válvula mitra (SAM), entre otros mecanismos de obstrucción del TSVI. También puede diagnosticar la insuficiencia mitral si esta existe, así como su severidad y mecanismo.

La RMC ha cobrado mayor relevancia en el último tiempo, ya que aporta datos más exactos sobre el grosor de las paredes ventriculares, incluyendo el septum. Es muy útil en los casos de hipertrofia o aneurisma apical. Por otro lado, permite la caracterización del tejido miocárdico con el realce tardío de gadolinio (RTG) que representa la fibrosis cardíaca presente. También facilita la planificación quirúrgica para definir la anatomía del TSVI y mejora la estratificación del riesgo de MSC[1].

El estudio genético es útil para el *screening* familiar y en la identificación de fenocopias; además, tiene gran importancia en la valoración del diagnóstico diferencial, sobre todo para diferenciarlo de las enfermedades miocárdicas infiltrativas, las cuales presentan tratamiento y pronóstico diferentes a la MH. El tipo de mutación genética no se correlaciona con mayor o menor riesgo de muerte súbita[1-3].

Además del tratamiento de los síntomas, el segundo pilar terapéutico de la MH consiste en la prevención de la MSC. Debe estimarse el riesgo en 5 años como parte de la valoración inicial de cada individuo con MH, con revisiones periódicas. Para calcular este riesgo suele usarse una herramienta llamada HCM Risk-SCD que valora la edad, el grosor máximo de la pared ventricular, el diámetro de la aurícula izquierda, el gradiente máximo del TSVI, la historia familiar de MSC, antecedentes de taquicardia ventricular no sostenida o síncope, FEVI < 50%, aneurisma apical y RTG extenso[8]. Se define que el sujeto es de bajo riesgo cuando el valor es < 4% de riesgo de MSC en 5 años, intermedio cuando se encuentra entre 4% y 6% y alto cuando es > 6%. En este último caso los pacientes presentan indicación IIa de implante de DAI[2].

El abordaje transmitral para la miectomía septal no constituye una técnica novedosa. Ha sido descrito previamente como una alternativa para mejorar la exposición del septum, particularmente en formas de hipertrofia extensa o medio ventricular en las que el acceso transaórtico puede resultar insuficiente. Lillehei y Levy describieron en 1963 un abordaje transauricular y transmitral para la miectomía ventricular izquierda en pacientes con miocardiopatía hipertrófica obstructiva difusa[9]. En el presente caso, su interés radica en la utilidad del abordaje como complemento de una miectomía transaórtica inicialmente insuficiente, preservando la válvula mitral nativa.

## Conclusión

Se presenta el caso clínico de una paciente con MH septal asimétrica, obstructiva y severamente sintomática, con escasa respuesta al tratamiento médico e indicación de terapia de reducción septal. Esta se realizó exitosamente mediante el uso secuencial de la técnica convencional de Morrow complementada con un abordaje transmitral, previamente descrito en la literatura y utilizado por distintos grupos, aunque con menor frecuencia que el abordaje transaórtico. Tal estrategia permitió la resolución total del gradiente subvalvular aórtico y medio ventricular, así como de los síntomas, sin necesidad de reemplazar la válvula mitral. Este abordaje debería ser una opción disponible por el cirujano cardíaco que se enfrenta a la resolución quirúrgica de esta enfermedad, de clínica y fenotipo anatómico variables.

Carolina Sosa Vota, ORCID: 0009-0007-5115-6629.
Gabriela Fajardo, ORCID: 0009-0004-9944-3916.
Gerardo Soca, ORCID: 0000-0002-8073-3292.

Editor responsable: Dr. Jorge Estigarribia.

## Bibliografía

1. Maron BJ, Desai MY, Nishimura RA, Spirito P, Rakowski H, Towbin JA, et al. Diagnosis and evaluation of hypertrophic cardiomyopathy: JACC state-of-the-art review. J Am Coll Cardiol. 2022;79(4):372–89. doi: 10.1016/j.jacc.2021.12.002.

2. Arbelo E, Protonotarios A, Gimeno JR, Arbustini E, Barriales-Villa R, et al. 2023 ESC Guidelines for the management of cardiomyopathies. Eur Heart J. 2023 Oct 1;44(37):3503-3626. doi: 10.1093/eurheartj/ehad194

3. Teekakirikul P, Zhu W, Huang HC, Fung E. Hypertrophic cardiomyopathy: An overview of genetics and management. Biomolecules. 2019;9(12):878. doi: 10.3390/biom9120878

4. Libby P, Bonow RO, Tomaselli GF, Bhatt DL, Solomon SD, et. al. Braunwald. Tratado de Cardiología: Texto de Medicina Cardiovascular. 12a ed. Barcelona: Elsevier; 2023.

5. Morrow AG, Reitz BA, Epstein SE, Henry WL, Conkle DM, Itscoitz SB, Redwood DR. Operative treatment in hypertrophic subaortic stenosis. Techniques, and the results of pre and postoperative assesments in 83 patients. Circulation. 1975 Jul;52(1): 88-102. doi: 10.1161/01.cir.52.1.88.

6. Kouchoukos NT, Blackstone EH, Hanley F, Kirklin JK, editores. Kirklin/Barratt-Boyes. Cardiac Surgery: morphology, diagnostic criteria, natural history, techniques, results, and indication. 4a ed. Philadelphia: Elsevier Health Sciences; 2012.

7. Wei P, Liu J, Ma J, Liu Y, Tan T, Wu H, Zhu W, Chen Z, Chen J, Zhuang J, Guo H. Thoracoscopic Trans-mitral Septal Myectomy for Hypertrophic Obstructive Cardiomyopathy in the Elderly. Front. Cardiovasc. Med. 2022;9: 827860. doi: 10.3389/fcvm.2022.827860.

8. American Heart Association. AHA HCM SCD Risk Calculator [Internet]. Dallas (TX): American Heart Association; [citado 25 nov 2024]. Disponible en: https://professional.heart.org/en/guidelines-and-statements/hcm-risk-calculator

9. Lillehei CW, Levy MJ. Transatrial Exposure for Correction of Subaortic Stenosis. JAMA. 1963;186:8-13. doi: 10.1001/jama.1963.03710010042005.